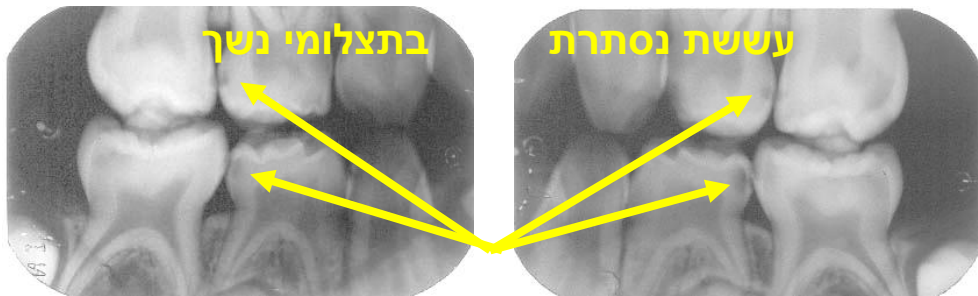


## צילומי רנטגן לילדים

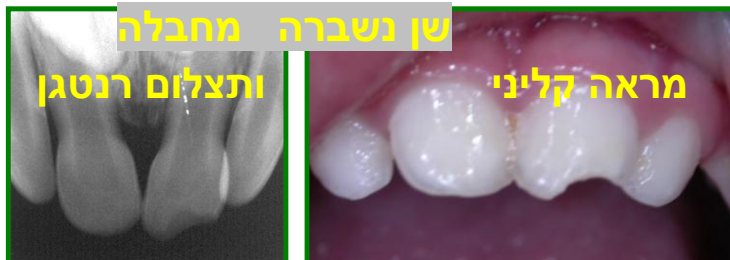צילומי רנטגן הם כלי עזר אבחנתי חשוב מאד ברפואת שיניים. בעזרת תצלומי הרנטגן אפשר להבחין בדברים שאי אפשר לראות בבדיקה בפה.

צילומי נשך: כיוון שעששת היא המחלה השכיחה ביותר מבין מחלות הפה והשיניים נוהגים לבצע צילומי נשך כאשר השיניים צמודות, ואי אפשר לראות את שטח הפנים של השן שמוסתר על ידי השן הסמוכה. בגלל שהשיניים צמודות גם מברשת השיניים אינה מסוגלת להיכנס בין השיניים ולנקות שם ולכן שכיח מאד שיש עששת באותו המשטח המוסתר (**ראו: שימוש בחוט דנטלי**), עששת שרואים רק בתצלום. לתצלום שמיועד לגלות את העששת הזאת קוראים "צילום נשך" כי הילד נושך, סוגר את השיניים, כאשר מצלמים את שיניו. זה מאפשר לראות בתצלום גם את השיניים העליונות וגם את התחתונות וגם אם יש או אין עששת. עששת תראה כמו כתם אפור בתצלום במקום בו השיניים נוגעות זו בזו (**ראו תמונה**).



צילום פריאפחקלי: את הצילום הזה מבצעים כאשר ישנה בעיה שנראית בפה, אבל רופא השיניים צריך מידע נוסף לגבי הבעיה, שאינו יכול להשיג בלי צילום. למשל: כאשר שן נפגעה

מחבלה (**ראו תמונה**), כשאר יש נפיחות ליד שן עם עששת עמוקה, ועוד.



סכנת הקרינה: כמו בכל סוג של קרינה גם בקרינה המייננת של מכשיר הרנטגן ישנה סכנה. אמנם כמות הקרינה לצורך טיפול שיניים היא מזערית בהשוואה לצילומי רנטגן של איברים אחרים בגוף. ובכל זאת יש לנקוט באמצעי זהירות:



- לבצע רק צילומים שהם חיוניים להבטחת בריאות השיניים של המטופל.
- לכסות את המטופל בסינר עופרת שיש בו אפשרות לכסות את הצוואר שהוא רגיש במיוחד לקרינה.
- להוציא מהחדר את מי שאינו חייב להיות בו בזמן הצילום.